*Aus der Klinischen Abteilung des Zahnärztlichen Institutes*
*der Universität Basel — Vorstand: Professor Dr. O. Müller*

# Untersuchungen über Pulpatoxin als Devitalisationsmittel der Pulpa

Inaugural-Dissertation

zur

Erlangung der Doktorwürde der Zahnheilkunde

der Medizinischen Fakultät

der

Universität Basel

vorgelegt von

Karl Baumann

von Schafisheim (Kt. Aargau)

Druck: Berlinische Verlagsanstalt G. m. b. H., Berlin NW 87
1935

Von der medizinischen Fakultät der Universität Basel genehmigt auf Antrag von Professor Dr. O. Müller

Tag der Promotion: 6. Juli 1934

R. UNIV
BIBLIOTHEEK
LEIDEN

## A. Einleitung

Kommen wir praktizierenden Zahnärzte in die Lage, einen Zahn devitalisieren zu müssen, was ja täglich der Fall ist, so greifen wir unter den verschiedenen sich im Gebrauch befindenden Mitteln zur Devitalisation der Pulpa, am häufigsten zu den Arsenpräparaten. Diese letzterwähnten haben sich in ihrer Wirkung vor allen anderen Mitteln beim Zahnarzt dadurch unentbehrlich gemacht, daß sie selbst dicke Dentinschichten zu durchdringen vermögen. Nebst ihren Vorteilen weisen diese Präparate leider auch gewisse und zwar nicht unbedeutende Nachteile auf, hauptsächlich bedingt durch ihre intensive Tiefenwirkung, die sich häufig sehr nachteilig über die Pulpa hinaus auf das Periodontium erstrecken kann.

In leichteren derartigen Fällen findet man im Bereich der Wurzelhaut einen scholligen Myelinzerfall der Nn. dentales; während in schweren Fällen sogar eine vollständige Nekrose der Nervenfasern sowie der Bindegewebszüge im apikalen Abschnitt des Periodontiums eintritt. Wird durch zu wenig Vorsicht die Arseneinlage ungenügend verschlossen, so können Aetzwirkungen auftreten, von der leichten Entzündung bis zur vollständigen Nekrose, verbunden mit Lockerungen des Zahnes, oder im allerschlimmsten Fall, mit Verlust des Zahnes nebst einem beträchtlichen Teil der Alveole.

Da das Arsen nicht nur an seiner Depotstelle wirkt, sondern sich vollständig aufbraucht, war man bestrebt, es in möglichst minimalen Mengen in Anwendung zu bringen. Nach langen Versuchen brachte nun das Serum- und Impfinstitut in Bern ein genau dosiertes Arsenpräparat in Form von kleinen Tabletten mit einem Gehalt von 0,000 79 g arseniger Säure in den Handel unter dem bekannten Namen „Nervarsen". Dieses genau dosierte Präparat beansprucht nun den großen Vorzug, daß es einen gewissen Schutz bietet gegen die schweren obenerwähnten Nachteile des Arsens. Soll allerdings das Präparat, wie das häufig der Fall ist, durch eine dicke Dentinschicht zur Wirkung gelangen, oder finden sich Dentikel im Pulpalumen, so genügt oft eine Nervarsentablette nicht, um die Pulpa zu devitalisieren, so daß zwei oder mehr Tabletten notwendig sind, die dann gegebenenfalls doch zu Reizwirkungen führen können.

Nachdem seit beinahe 100 Jahren das Arsen in irgend einer Form als hauptsächlichstes Devitalisationsmittel gebraucht wurde, suchte man in der Zahnheilkunde doch beständig nach einem Mittel, das die Pulpa rasch und sicher abtöte, ohne die Nachteile des Arsens aufzuweisen. Es wurden auch ein Anzahl von Präparaten in den Handel gebracht, die frei von Arsen die Devitalisation der Pulpa erreichen sollten, aber stets mit negativem Erfolg.

Nun bringt seit kurzer Zeit Apotheker H. Metzger (Freiburg i. Breisgau) als Selbstherstellter ein neues Devitalisationsmittel unter dem Namen „Pulpatoxin" in den Handel, das frei von Arsen und Kokain durch seine Eigenschaften befähigt sei, das Arsen aus dem Medikamentenschatz des Zahnarztes verschwinden zu lassen.

Ich habe nun dieses Präparat in meiner Praxis angewendet, und über seine klinischen und histologischen Befunde soll im folgenden Bericht erstattet werden.

## B. Eigene Untersuchungen

### *a) Das Pulpatoxin*

Dieses setzt sich nach Angaben des Selbstherstellers, Apotheker H. Metzger (Freiburg i. Breisgau) wie folgt zusammen: Alypin, Amyloform, Novocain, in bestimmter Bindung an Chloralhydrat, Trigemin, Clauden und den Nebenbestandteilen.

*Alypin,* das Chlorhydrat des Benzoyltetramethyldiamino-aethylisopropylalkohols, bewirkt gemäß seiner Eigenschaft vorübergehende oder gänzliche Lähmungen der sensiblen Nerven, in Pulpatoxin durch die Kombination mit den anderen Medikamenten sofortige Anästhesie mit größter Tiefenwirkung, so daß selbst die äußersten Teile des Nervenstranges davon erfaßt werden.

*Amyloform,* ein Paraformaldehyd, wirkt in Verbindung mit andern Substanzen dahin, daß bei gutem Verschluß baldigst ein Gewebezustand der Pulpa herbeigeführt wird, der diese leicht und schmerzlos entfernen läßt. Gleichzeitig wirkt Amyloform auch mumifizierend, so daß nicht abbaufähige Pulpenreste gut darin erhalten werden können.

*Novocain,* p-Aminobenzoyldiaethylaminoaethanolhydrochlorid, das Ersatzpräparat für das giftige Kokain. Seine anästhesierende Wirkung wird im Pulpatoxin durch einen bestimmten Zusatz von Natriumbikarbonat erhöht, ohne die toxische Wirkung dadurch zu steigern.

*Chloralhydrat,* ein bekanntes Hypnoticum im Arzneischatze bezweckt, etwa auftretende pulpitische Schmerzen lokal zu betäuben.

*Trigemin,* eine Verbindung von Piramidon und Buthylchloralhydrat, einer der bekanntesten Vertreter der Antipyretica und Antineuralgica in der Zahnheilkunde. Da es in fester Form

sehr leicht zersetzlich ist, wird durch die gelöste Form in Pulpatoxin seine konstante Wirkung gewährleistet.
*Clauden*, ein aus Lungengewebe isolierter trombokinasehaltiger Körper bewirkt eine sofortige Stillung einer etwaigen Nachblutung und erübrigt so die Anwendung weiterer Blutstillungsmittel und erlaubt die Behandlung des erkrankten Zahnes ohne Aufschub fortzusetzen.

*b) Die Anwendung geschieht folgendermaßen:*

1. Fläschchen mit Pincette über Flamme erwärmen (keine Dampfentwicklung).
2. Mit Glasstäbchen gut durchrühren. (Wirksame Bestandteile setzen sich schnell am Boden ab.)
3. Genügend Material mit Wattebäuschchen aufnehmen und auf offene oder verschlossene Pulpa legen.
4. Mit Zement oder dergleichen fest und speicheldicht verschließen (ohne Druck).

*c) Anwendungsweise*

Das Präparat wurde in drei verschiedenen Variationen angewandt: a) Anwendung des Pulpatoxins ohne Freilegung der Pulpa auf Dentin. b und c Anwendung auf die freigelegte Pulpa (mit oder ohne Anästhesie).

(a) Anwendung des Pulpatoxins ohne Freilegung der Pulpa auf Dentin:

Diese Anwendungsweise wurde in 25 Fällen ausprobiert. Die Wirkung war aber so schlecht, daß ich Eröffnung der Pulpa für absolut notwendig erachtete.

(b und c). Anwendung des Pulpatoxins auf die freigelegte Pulpa (mit und ohne Anästhesie):

Diese Anwendungsweise wurde in 40 Fällen versucht, wo die Zähne so tief kariös waren, daß man, ohne große Schmerzen zu verursachen, mit Leichtigkeit durch das erweichte Dentin bis zur Pulpa dringen konnte. In die gleiche Reihe gehören auch die Fälle, wo eine Pulpa artifiziell freigelegt wird. In Fällen, wo das Bohren dem Patienten allzu starke Schmerzen verursachen würde, wie z. B. bei einem völlig intakten Zahn, der als Brückenpfeiler verwendet werden sollte, nehmen wir die Lokalanästhesie zu Hilfe. Dadurch haben wir zugleich den großen Vorteil, daß das Cavum pulpae möglichst weit eröffnet werden kann, wodurch die Wirkung einer Einlage umso rascher und sicherer sein sollte.

## C. Klinische Resultate

a) Anwendung des Pulpatoxins ohne Freilegung der Pulpa auf Dentin.

In den 25 Fällen, die nach obiger Anwendung behandelt wurden, traten in der Hälfte der Fälle während der Einlagedauer von 5 bis 8 Tagen keine Schmerzen auf, während die

andere Hälfte über leichte Schmerzen von ½ bis 2½ Stunden sich äußerte. Die sich anschließende Amputation wie Exstirpation konnte bei sämtlichen Patienten nur unter starken Schmerzen vorgenommen werden, wobei die Pulpen stark bluteten. In den Fällen, wo die Exstirpation möglich war, waren die Pulpen hochrot. In vielen Fällen war die Exstirpation gar nicht möglich, da trotz bester Eröffnung des Kanals die Pulpa zu stark haftete und nur einzelne Pulpateile herausgezupft werden konnten. In diesen Fällen habe ich eine Arseneinlage gemacht, wobei nach Verlauf von zwei Tagen die Pulpa in toto und so zu sagen schmerzlos exstirpiert werden konnte. b und c. Anwendung des Pulpatoxins auf die freigelegte Pulpa (mit oder ohne Anästhesie).

In 40 Fällen wurde die Einlage auf freigelegte Pulpa appliziert. Aber auch in diesen Fällen zeigte sich dasselbe Bild, wie unter a.

### D. Histologische Resultate an Gefrierschnitten

Zur histologischen Untersuchung wurden vier Zähne verwendet, drei mittlere obere Schneidezähne und ein oberer Prämolar. Bei zwei Schneidezähnen und dem Prämolaren wurde nach Lokalanästhesie die Pulpa eröffnet und das Pulpatoxin auf die freigelegte Pulpa gebracht und mit Fletscherzement gut verschlossen, nachdem die Kavität vorerst gut getrocknet worden war. Bei einem Schneidezahn wurde das kariöse Material soweit als für den Patienten erträglich entfernt, die Kavität getrocknet, das Pulpatoxin auf das Dentin gelegt und wiederum gut verschlossen. Nach einer Einlagedauer von fünf Tagen wurden die Zähne extrahiert und zur histologischen Untersuchung folgendermaßen weiter verarbeitet: Zur Fixierung wurden sie zwei bis drei Tage in 10%iges Formalin gelegt, nachdem zuvor, um die Fixierungsmöglichkeit möglichst günstig zu gestalten, die Wurzelspitzen abgetragen wurden. Hierauf wurden sie während 10 bis 12 Tagen in ameisensaures Formalin gebracht. Nach einer Wässerungsdauer von 24 Stunden in fließendem Wasser wurden sie mit dem Gefriermikrotom geschnitten und die Schnitte mit Hämalaun-Eosin gefärbt. Einige der Schnitte wurden ausgewählt, um Mikrophotographien davon zu machen. Die Mikrophotographien mit den entsprechenden Beschreibungen finden sich auf den Schlußseiten. Unter den zur Devitalisierung eines Zahnes gebrauchten Mitteln und den Zahn wirklich devitalisierend stehen, wie in der Einleitung erwähnt, heute immer noch die Arsenpräparate im Vordergrunde. Bei der Einwirkung des Arsens erleidet die Pulpa weitgehende Veränderungen, die sich aus histologischen Präparaten eindeutig und klar ersehen lassen und im wesentlichsten die folgenden sind:

In erster Linie unterliegen die Kapillarendothelien seiner Einwirkung, und zweitens werden die Nervenfasern und zwar besonders deren Markscheiden betroffen. In den größeren Ge-

fäßen findet sich meist eine Stauung, während es in den kleineren Gefäßen durch starke Hyperämie zur Zerreißung der Gefäßwand kommt, mit starkem Blutaustritt in das benachbarte Gewebe. Die roten Blutkörperchen gehen häufig durch Plasmolyse zugrunde, nehmen andere Formen an, oder es entstehen Blutkörperchenschatten. Bei den Nerven-

*Alter des Patienten: 11 Jahre. Untersuchter Zahn: Oberer Prämolar*

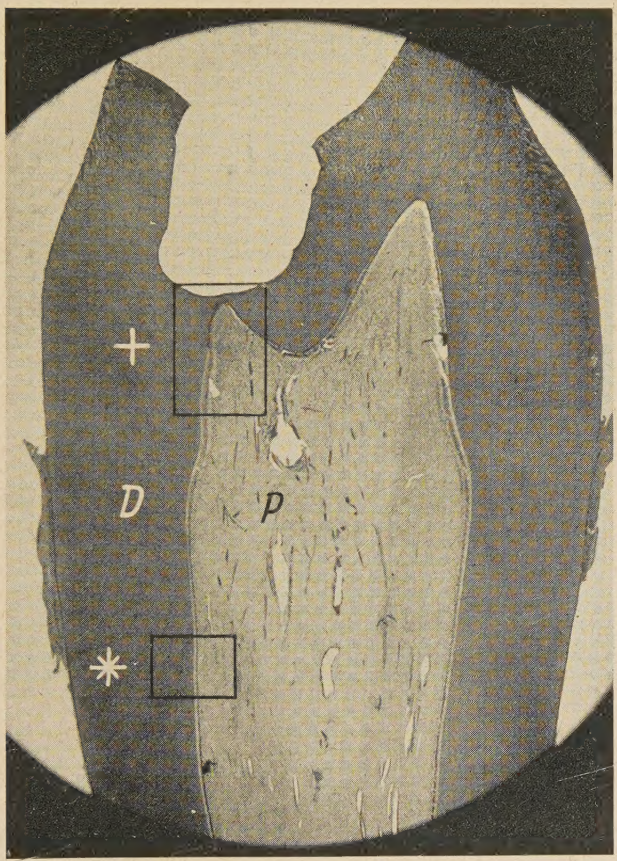


*Abbildung 1*
*Pulpatoxineinlage 5 Tage. Pulpa normal. D = Dentin, P = Pulpa*

fasern ist der schollige Zerfall der Markscheiden charakteristisch, und im weiteren Verlauf gehen die Kerne der Schwannschen Scheide und der Stützzellen verloren. Allmählich schrumpfen auch die Kerne der Odontoblasten, um

schließlich vollständig zu zerfallen, während auch die Pulpazellen starke Veränderungen erleiden.

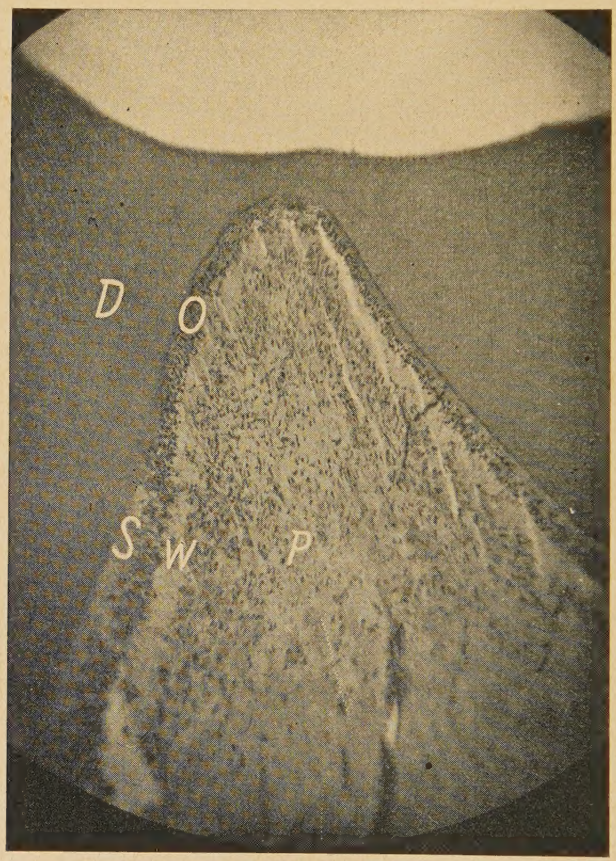


*Abbildung 2*
*Teil + aus Abbildung 1 vergrößert. D = Dentin, S + Sekundärdentin, O = Odontoblasten, W = W e i l sche Schicht, P = Pulpa*

## E. Zusammenfassung der Ergebnisse

1. *Die Wirkung des Pulpatoxins auf die geschlossene wie auch auf die eröffnete Pulpa ist für die Praxis unzulänglich.*
2. Während der Einlage traten keine oder nur unbedeutende Schmerzen auf, vielleicht beruhend auf den anästhesierenden und hygroskopischen Komponenten des Pulpatoxins.
3. Amputations-, wie Exstirpationsversuche sind sehr schmerzhaft und mit starker Blutung einhergehend; letztere

sind sozusagen unmöglich, da die Pulpa zu stark haftet und sich nur Teilstücke herauszupfen lassen.

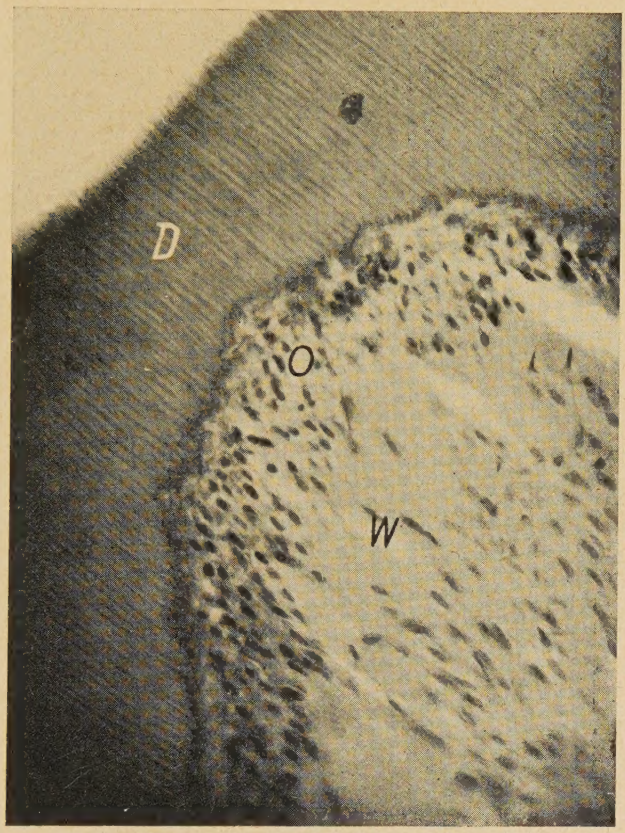


*Abbildung 3*
*Gleiches Präparat wie Abbildung 2, nur stärkere Vergrößerung*

4. Die histologische Untersuchung hat gezeigt, daß das Pulpagewebe nicht die geringste Veränderung zeigt, sondern einer lebenden Pulpa gleichzustellen ist, keine Anzeichen von Hyperämie, Stauung oder Blutaustritt ins benachbarte Gewebe. Endothelien der Gefäße und die gesamte Zellstruktur der Pulpa sind völlig intakt.

Nach meinen klinischen Befunden, sowie meinen histologischen Untersuchungen kann also *das „Pulpatoxin" in keiner Weise als Ersatz für die seit längster Zeit gebrauchten Arsenpräparate und somit als Devitalisationsmittel in Frage kommen.*

Albert Fischer, Hauptlehrer am Institut für Dentisten in Karlsruhe (Baden), schreibt in der Deutschen Dentistischen Wochenschrift 1931, Nr. 42:

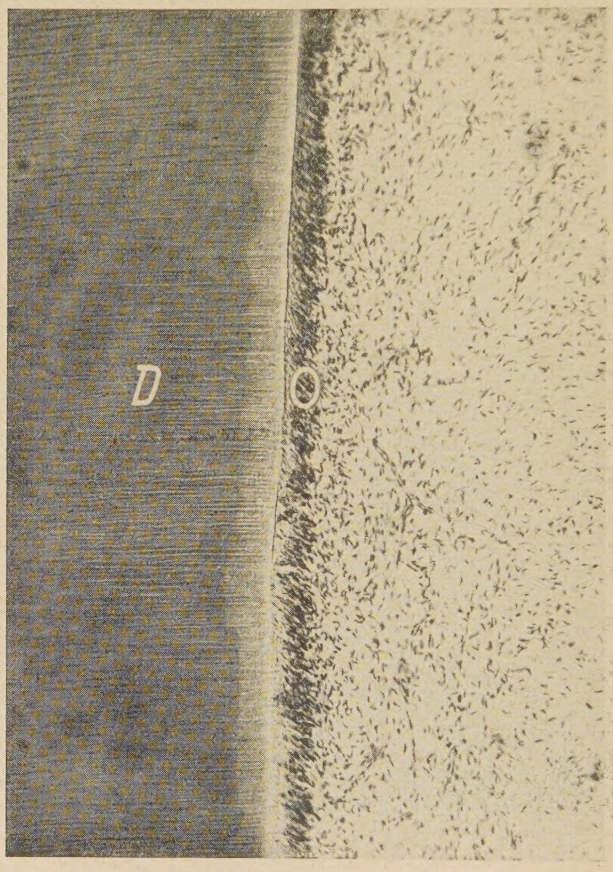


*Abbildung 4*
*Teil * aus Abbildung 1 vergrößert*

„Wir haben angegeben, daß die Wirkung des neuen Medikaments auf die Pulpa die ist, daß es den Kreislauf in den Gefäßen arretiert. Welches sich die dabei abspielenden feineren Vorgänge sind, wird in späteren, sich vor allem auf histologisches Studium gründenden Arbeiten zu zeigen sein. Jedenfalls ist die Lebensfähigkeit der zelligen Bestandteile der Pulpa mit Eintritt der Stase irreparabel vernichtet. Die Pulpa wird nicht nur betäubt, sie devitalisiert, womit das Präparat die eben postulierte Grundbedingung erfüllt.

Soweit das Pulpatoxin bis heute angewandt und begutachtet wurde, liegen nur klinische Beobachtungen vor und zwar hauptsächlich von deutschen Dentisten. Alle kommen jeweils trotz



*Abbildung 5*
*Gleiches Präparat wie Abbildung 4, nur stärkere Vergrößerung*

ihrer Begeisterung und weiteren Empfehlung zum Schlusse, daß Pulpatoxin ein glänzendes Anaestheticum sei und trotz längerer Liegedauer absolut keine periodontitische Reizerscheinung zeige; aber die Hauptfrage der Devitalisation lassen sie immer unbeantwortet.
Dies als Fingerzeig dafür, wie die Prospekte der Firmen oft zu bewerten sind, die sich auf das Urteil von Dentisten stützen.
Ich habe nun als erster das Pulpatoxin außer klinisch, auch durch histologische Untersuchungen geprüft und bin zu den obenerwähnten Resultaten gekommen, die sich durch die Mikrophotographien bestätigt zeigen.
Außer Pulpatoxin sind noch zwei Mittel, die zur Devitalisation Verwendung finden und frei von Arsen sein sollen, aber für sich allein angewandt, sich als ungenügend, oder nur teilweise genügend erwiesen, wie das Nervocidin von D a l m a und das Paraformaldehyd.

### Nervocidin,

von D a l m a in Fiume entdeckt, ist ein salzsaurer Extrakt aus der Rinde der aus Hinterindien stammenden Gasu-Basu-

Pflanze. Es ist ein hellgelbes, hygroskopisches Pulver, dessen genaue Zusammensetzung unbekannt ist.

*Abbildung 6*
*Aus gleichem Präparat wie Abbildung 1, eine Gefäßaufnahme*

Dalma betont hauptsächlich die sichere Wirkung des Mittels zur Erlangung einer Dentin- und Pulpaanästhesie. Das Mittel soll die Vitalität der Pulpa in keiner Weise beeinträchtigen, sondern sie nur völlig unempfindlich machen auf eine Zeitdauer von 36 und mehr Stunden. Bemerkenswert sei, daß die Anästhesie nach 24 Stunden ihren Höhepunkt erreiche. Ueber die bis dato festgestellten Vorteile bzw. Nachteile des Nervocidins gegenüber dem Arsenik berichtet Dalma folgendes:

Als Vorteile dürfen angesprochen werden:

Die Schmerzlosigkeit nach der Einlage.

Die absolute Wirkung nicht nur auf die freiliegende, sondern auch auf die von einer Dentinschicht bedeckte Pulpa.

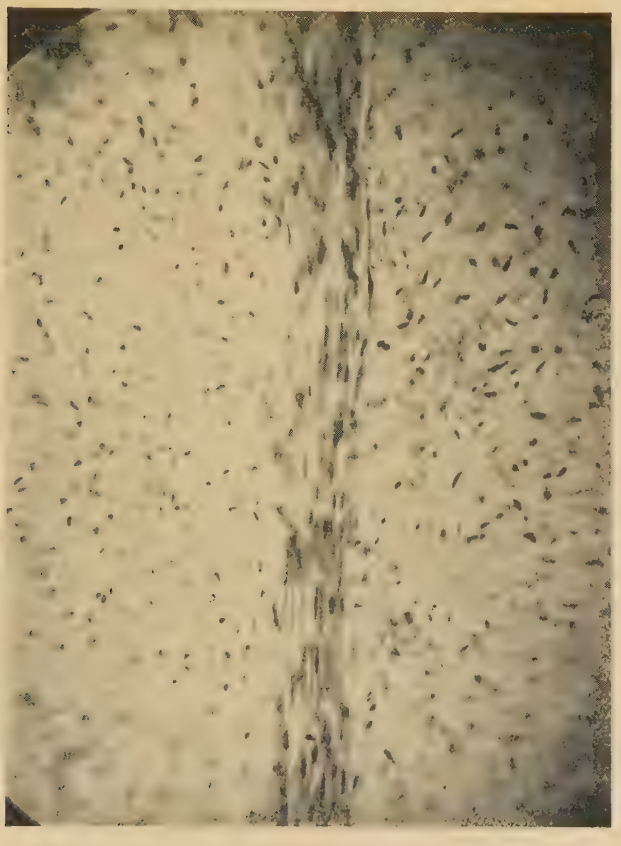

*Abbildung 7*
*Aus gleichem Präparat wie Abbildung 1, Aufnahme eines Nervenbündels*

Daß Nervocidin weder eine Periodontitis toxica noch eine Necrosis septi interalveolaris hervorruft und keine Hyperämie, sondern Anämie verursacht.

Diesen Vorteilen gegenüber gelten als Nachteile:
Die oft erforderliche mehrmalige Einlage.
Die häufig nach Amputation oder Exstirpation erfolgende starke Blutung, was allerdings in starkem Widerspruche steht zu dem vorhin erwähnten Moment, daß Nervocidin Anämie hervorrufe.
Die unangenehmen Nebenwirkungen, wie Uebelkeit, Erbrechen und Gefühllosigkeit der Zunge.

Die neuesten histologischen Untersuchungen über die Einwirkung von Nervocidin auf die Zahnpulpa wurden von Klara Aeby am Zahnärztlichen Institut der Universität Basel gemacht, welche geeignet sind, uns Veränderungen des Pulpagewebes zu zeigen, hervorgerufen durch ein Devitalisationsmittel, das frei von Arsen sein soll, zum Vergleich des arsenfreien Pulpatoxins.

Die zur histologischen Untersuchung verwendeten Pulpen wurden mit folgenden Einlagen beschickt:

1. Nervocidin rein,
2. Nervocidin mit Eugenol,
3. Nervocidin mit Phenol,
4. Nervocidin mit Guajakol,
5. Nervocidin mit Guajakol und Kokain.

Da der histologische Befund der verschiedenen Gruppen ein ähnliches Bild zeigt, so scheint die Anwendungsart eine geringe Rolle zu spielen. Die Wirkung des Nervocidins auf die Zahnpulpa ist eine ganz spezifische, welche durch Kombination mit Phenol, Guajakol usw. nur verstärkt wird. Meistens erscheint die Pulpa anämisch im Gegensatz zu der mit Arsen nekrotisierten, obgleich wir ab und zu durch das Bild einer starken Hyperämie überrascht werden. Außer kontrahierten Gefäßen finden sich gleichzeitig auch stark erweiterte Gefäße. Außer Stasen in kleineren Gefäßen, Thromben nebst Blutungen ins Gewebe, entstanden durch Ruptur geschädigter Gefäße. Die Thromben sind verschieden groß, oval bis fast rund und beherrschen in einigen Pulpen geradezu das Bild. Bindegewebsfibrillen und Nervenfasern sind oft stark geschlängelt, während die Kerne der Schwannschen Scheide noch gut erkennbar sind. Eine Veränderung der Odontoblasten kann mit Sicherheit nicht nachgewiesen werden, da sie nur selten anzutreffen sind, denn höchst wahrscheinlich wurden sie bei der Herausnahme der Pulpa abgerissen. Die Kerne der Pulpazellen sind meist gut gefärbt. Bei starker Vergrößerung sind oft Kernbröckel, nicht mehr färbbare Pulpazellen, sowie veränderte Erythrozyten nachzuweisen. Der histologische Befund zeigt also, daß das Nervocidin eine fast gleiche Wirkung auf die Pulpa ausübt wie das Arsenik, nur bedeutend schwächer. Wir konstatieren eine Gefäßwirkung, vorwiegend Anämie, daneben wie bei Arsenik in vereinzelten Fällen Hyperämie, Veränderung der Gefäßwände und Extravasation, nebst stark ausgesprochener Thrombosierung, Veränderung der Nervenfasern, der Pulpazellen und sehr wahrscheinlich auch der Odontoblasten in dem besonders in Mitleidenschaft gezogenen Gebiete, das von der Applikationsstelle nach dem Apex fortschreitet.

Aus den eben erwähnten Wirkungen des Nervocidins auf die Pulpa müssen wir sagen, daß dieses Mittel *als Dentinanaestheticum ohne nachfolgende Wurzelbehandlung nicht zu verwen-*

*den ist, als Devitalisationsmittel gebraucht werden kann, aber trotzdem nicht als geeignet erscheint, die Arsenpräparate ersetzen zu können.*

Die neuesten Untersuchungen über

**Paraformaldehyd,**

ebenfalls als arsenfreies Devitalisationsmittel angewandt, wurden von Franz Landolt am Zahnärztlichen Institut der Universität Basel gemacht.

Landolf hatte das Mittel in vier verschiedenen Variationen angewandt:

a) Anwendung ohne Freilegung der Pulpa;
b) Anwendung auf die ohne Anästhesie freigelegte Pulpa;
c) Anwendung auf die mit Anästhesie freigelegte Pulpa;
d) Anwendung nach Vorbehandlung des Dentins mit Arsen.

Die Resultate nach Anwendung a registriert Landolt als *Mißerfolge.* Eine Einlage wurde nicht länger als 24 Stunden ertragen, und die Patienten klagten über sehr starke Schmerzen. Eine anästhesierende Wirkung auf das Dentin konnte nicht festgestellt werden, und die Pulpa mußte mit Arsen kauterisiert oder unter Lokalanästhesie freigelegt werden.

Bei Anwendung des Mittels unter b traten keine, oder nur leichte Schmerzen von ganz kurzer Dauer, eine bis zwei Stunden auf. Nach sechs und mehr Tagen kann eine Entfernung der Pulpa gewöhnlich schmerzfrei vorgenommen werden, wobei kaum mehr eine Blutung auftritt.

Bei Anwendung des Mittels unter c gilt das bei b Gesagte nur mit dem Unterschied, daß nach Anästhesie die Wirkung eine raschere und sicherere ist. Eine Blutung tritt höchst selten auf, vielleicht, daß zur Zeit der Einlage das Pulpagewebe anämisch war.

Bei Anwendung des Mittels unter d treten nie Schmerzen auf. Schon nach drei Tagen kann die Pulpa amputiert bzw. exstirpiert werden. Die Paraformaldehydeinlage kann auch beliebig lange liegenbleiben, ohne daß man eine Reaktion der Wurzelhaut wahrnimmt, da sich das Paraformaldehyd nicht aufbraucht, wie das Arsen.

Die histologischen Untersuchungen haben ergeben, daß das *Paraformaldehyd die Pulpa fixiert.* Bei sehr langer Einwirkung wird das Stroma der Pulpa zu einer kompakten Masse, indem es seine faserige Struktur verliert. Gefäße und Pulpazellen bleiben so zu sagen unverändert.

Landolt schreibt nun selber:

Weitere Versuche müssen zeigen, ob die Paraformaldehyd-paste für die tägliche Praxis geeignet ist; *als befriedigender Ersatz für Arsen kann sie nicht in Frage kommen, da sie, auf das Dentin gebracht, keine praktisch brauchbare Wirkung erzielt. Dagegen kann sie bei freigelegter Pulpa mit Erfolg angewendet werden.*

---

Meine Arbeit war abgefaßt vor Erscheinen folgender Publikation: Ueber die Resultate experimenteller Prüfungen der Wirkung von Pulpatoxin I und II auf die Sensibilität der Pulpa mit Hilfe einer objektiven Untersuchungsmethode. (Von Privatdozent Dr. Otto Heinroth, Deutsche Zahnärztliche Wochenschrift 8. Juni 1934, Nr. 23.)

| Fall | Alter | Geschlecht | Zahn | Anästhesie | Pulpa Diagnose | Einlage auf Dentin | Freig. Pulpa | Einlage-Dauer | Amp. | Exstp. | Klinischer Befund |
|---|---|---|---|---|---|---|---|---|---|---|---|
| T. W. | w. | 41 | \|1 | mit | Zahn intakt | | 13. Nov. | 5 | | | Zahn wurde extrah. |
| M. M. | 23 | w. | 1\| | mit | Zahn intakt | | 16. Nov. | 5 | | | Zahn wurde extrah. |
| E. M. | 24 | w. | \|1 | mit | Zahn intakt | | 24. Nov. | 5 | | | Zahn wurde extrah. |
| K. T. | 11 | m. | \|5 | mit | Zahn intakt | | 1. Dez. | 5 | | | Zahn wurde extrah. |
| F. M. | 32 | w. | 3\| | mit | Pp. p. | | 2. Nov. | 6 | | Exstp. | 1 Std. |
| F. M. | 32 | w. | 1\| | mit | Pp. p. | | 2. Nov. | 6 | | Exstp. | 1 Std. |
| G. Z. | 27 | w. | \|4 | ohne | Pp. t. | | 8. Nov. | 5 | Amp. | | 2 Std. |
| M. P. | 42 | w. | \|6 | ohne | Pp. t. | | 11. Nov. | 7 | Amp. | | ½ Std. |
| M. P. | 42 | w. | 6\| | ohne | Pp. t. | | 11. Nov. | 7 | Amp. | | ½ Std. |
| R. H. | 20 | w. | 6\| | ohne | Pp. p. | 17. Nov. | | 8 | Amp. | | ½ Std. |
| Z. L. | 36 | w. | \|1 | mit | Pp. p. | | 20. Nov. | 5 | | Exstp. | keine |
| A. R. | 20 | m. | 4\| | ohne | Pp. p. | 22. Nov. | | 7 | Amp. | | leichte |
| A. R. | 20 | m. | \|5 | ohne | Pp. p. | 22. Nov. | | 7 | Amp. | | leichte |
| Ch. L. | 17 | w. | 6\| | ohne | Pp. t. | 25. Nov. | | 7 | Amp. | | keine |
| Ch. L. | 17 | w. | \|7 | ohne | Pp. t. | 25. Nov. | | 7 | Amp. | | keine |
| D. F. | 31 | w. | 2\| | ohne | Pp. p. | 28. Nov. | | 6 | | Exstp. | ½ Std |
| G. G. | 18 | w. | \|5 | ohne | Pp. t. | | 1. Dez. | 6 | Amp. | | keine |
| G. G. | 18 | w. | 5\| | ohne | Pp. t. | | 1. Dez. | 6 | Amp. | | keine |
| G. E. | 22 | m. | \|2 | mit | Pp. p. | 4. Dez. | | 6 | | Exstp. | keine |
| G. Ch. | 17 | m. | 6\| | ohne | Pp. t. | | 6. Dez. | 8 | Amp. | | keine |
| H. B. | 29 | w. | 4\| | ohne | Pp. p. | 8. Dez. | | 7 | Amp. | | keine |
| H. H. | 18 | m. | \|1 | mit | Pp. p. | | 11. Dez. | 6 | | Exstp. | keine |
| K. H. | 18 | m. | \|3 | mit | Pp. p. | | 11. Dez. | 6 | | Exstp. | keine |
| K. W. | 19 | m. | 4\| | ohne | Pp. p. | 14. Dez. | | 8 | Amp. | | keine |
| K. W. | 19 | m. | 7\| | ohne | Pp. p. | 14. Dez. | | 8 | Amp. | | keine |
| K. V. | 21 | m. | \|6 | ohne | Pp. t. | | 15. Dez. | 7 | Amp. | | keine |
| K. V. | 21 | m. | 6\| | ohne | Pp. t. | | 15. Dez. | 7 | Amp. | | keine |
| K. E. | 20 | w. | 1\| | mit | Pp. p. | | 16. Dez. | 5 | | Exstp. | keine |
| L. E. | 38 | w. | 1\| | ohne | Pp. p. | 3. Jan. | | 7 | | Exstp. | 1 Std. |
| L. E. | 38 | w. | 3\| | ohne | Pp. p. | 3. Jan. | | 7 | | Exstp. | 1 Std. |
| M. A. | 22 | m. | 6\| | ohne | Pp. t. | 5. Jan. | | 8 | Amp. | | 1 Std. |
| N. B. | 29 | m. | 2\| | ohne | Pp. p. | 5. Jan. | | 6 | | Exstp. | 1 Std. |
| N. B. | 29 | m. | \|6 | ohne | Pp. t. | | 5. Jan. | 8 | Amp. | | 1 Std. |

| Fall | Alter | Geschlecht | Zahn | Anästhesie | Pulpa Diagnose | Einlage Dentin auf | Pulpa Freig. | Dauer Einlage- | Amp. | Exstp. | Befund Klinischer |
|---|---|---|---|---|---|---|---|---|---|---|---|
| P. J. | 22 | w. | 2\| | mit | Pp. p. | | 8. Jan. | 6 | | Exstp. | leichte |
| P. J. | 22 | w. | \|3 | mit | Pp. p. | | 8. Jan. | 6 | | Exstp. | leichte |
| Sch. B. | 28 | m. | 3\| | ohne | Pp. t. | | 10. Jan. | 5 | | Exstp. | leichte |
| U. R. | 25 | w. | \|7 | ohne | Pp. t. | | 10. Jan. | 7 | Amp. | | ½ Std. |
| St. A. | 25 | m. | 3\| | ohne | Pp. t. | | 12. Jan. | 5 | | Exstp. | 2 Std. |
| St. F. | 27 | m. | 3\| | mit | Pp. p. | | 15. Jan. | 6 | | Exstp. | keine |
| T. E. | 32 | w. | 2\| | ohne | Pp. p. | 17. Jan. | | 7 | | Exstp. | keine |
| T. E. | 32 | w. | 3\| | ohne | Pp. p. | 17. Jan. | | 7 | | Exstp. | keine |
| W. F. | 26 | w. | 6\| | ohne | Pp. p. | 18. Jan. | | 8 | Amp. | | leichte |
| W. H. | 28 | w. | \|6 | ohne | Pp. t. | | 20. Jan. | 7 | Amp. | | keine |
| W. H. | 28 | w. | 7\| | ohne | Pp. t. | | 20. Jan. | 7 | Amp. | | keine |
| W. R. | 25 | w. | 3\| | ohne | Pp. p. | 22. Jan. | | 7 | | Exstp. | ¾ Std. |
| G. M. | 10 | w. | \|6 | ohne | Pp. t. | | 24. Jan. | 7 | Amp. | | 1 Std. |
| K. A. | 24 | m. | \|3 | mit | Pp. p. | | 26. Jan. | 6 | | Exstp. | 1 Std. |
| E. E. | 26 | m. | \|3 | mit | Pp. p. | | 29. Jan. | 5 | | Exstp. | keine |
| E. E. | 26 | m. | 3\| | mit | Pp. p. | | 29. Jan. | 5 | | Exstp. | keine |
| B. W. | 28 | m. | 5\| | ohne | Pp. p. | 1. Febr. | | 7 | Amp. | | keine |
| B. J. | 32 | m. | \|6 | ohne | Pp. p. | 3. Febr. | | 8 | Amp. | | keine |
| B. M. | 27 | m. | 7\| | ohne | Pp. p. | 5. Febr. | | 8 | Amp. | | 1 Std. |
| N. J. | 10 | m. | 5\| | ohne | Pp. p. | 7. Febr. | | 6 | Amp. | | 1 Std. |
| R. T. | 35 | m. | 2\| | mit | Pp. p. | | 9. Febr. | 5 | | Exstp. | 1 Std. |
| R. T. | 35 | m. | 3\| | mit | Pp. p. | | 9. Febr. | 5 | | Exstp. | 1 Std. |
| Sch. J. | 26 | m. | \|5 | ohne | Pp. p. | 10. Febr. | | 5 | Amp. | | 1 Std. |
| V. S. | 23 | m. | 7\| | ohne | Pp. p. | 12. Febr. | | 8 | Amp. | | 1 Std. |
| V. S. | 23 | m. | \|5 | ohne | Pp. p. | 12. Febr. | | 8 | Amp. | | 1 Std. |
| St. H. | 30 | m. | 3\| | ohne | Pp. t. | | 15. Febr. | 6 | | Exstp. | ½ Std. |
| K. O. | 27 | w. | \|6 | ohne | Pp. t. | | 17. Febr. | 8 | Amp. | | leichte |
| B. W. | 36 | m. | 5\| | ohne | Pp. t. | | 19. Febr. | 6 | Amp. | | keine |
| E. W. | 16 | m. | \|1 | mit | Pp. p. | | 21. Febr. | 4 | | Exstp. | keine |
| H. T. | 39 | m. | 7\| | ohne | Pp. t. | | 27. Febr. | 5 | Amp. | | ½ Std. |
| H. M. | 30 | w. | \|6 | ohne | Pp. t. | | 2. März | 5 | Amp. | | keine |

Pp. p. = Pulpitis partialis
Pp. t. = Pulpitis totalis

Amp. = Amputation
Exstp. = Exstirpation

Druck
Berlinische Verlagsanstalt G. m. b. H.
Berlin NW 87